

13. 胃潰瘍・十二指腸潰瘍

関塚 永一, 大塩 力, 細田 泰雄, 宮崎 耕司, 石井 裕正

胃潰瘍・十二指腸潰瘍患者の治療は1982年のH₂受容体拮抗薬や1991年のプロトンポンプ阻害薬の出現により治癒率が飛躍的に改善した。また、近年慢性胃炎、消化性潰瘍、胃MALTリンパ腫、胃癌など多くの消化器疾患において、グラム陰性菌である*Helicobacter pylori* (*H. pylori*)の関与が報告されている¹⁾。特に胃・十二指腸潰瘍患者に対する*H. pylori*除菌療法は、1994年の米国NIHの勧告後わが国も2000年6月に「*H. pylori*感染の診断と治療のガイドライン」²⁾が発表され、11月には感染診断と除菌療法が保険適用になった。2002年には厚生労働省研究班より「胃潰瘍診療ガイドライン」の中間報告で勧告案が作成され、2003年4月に日本消化器病学会が推薦する一般臨床医向けの「EBMに基づく胃潰瘍診療ガイドライン」が刊行された³⁾。

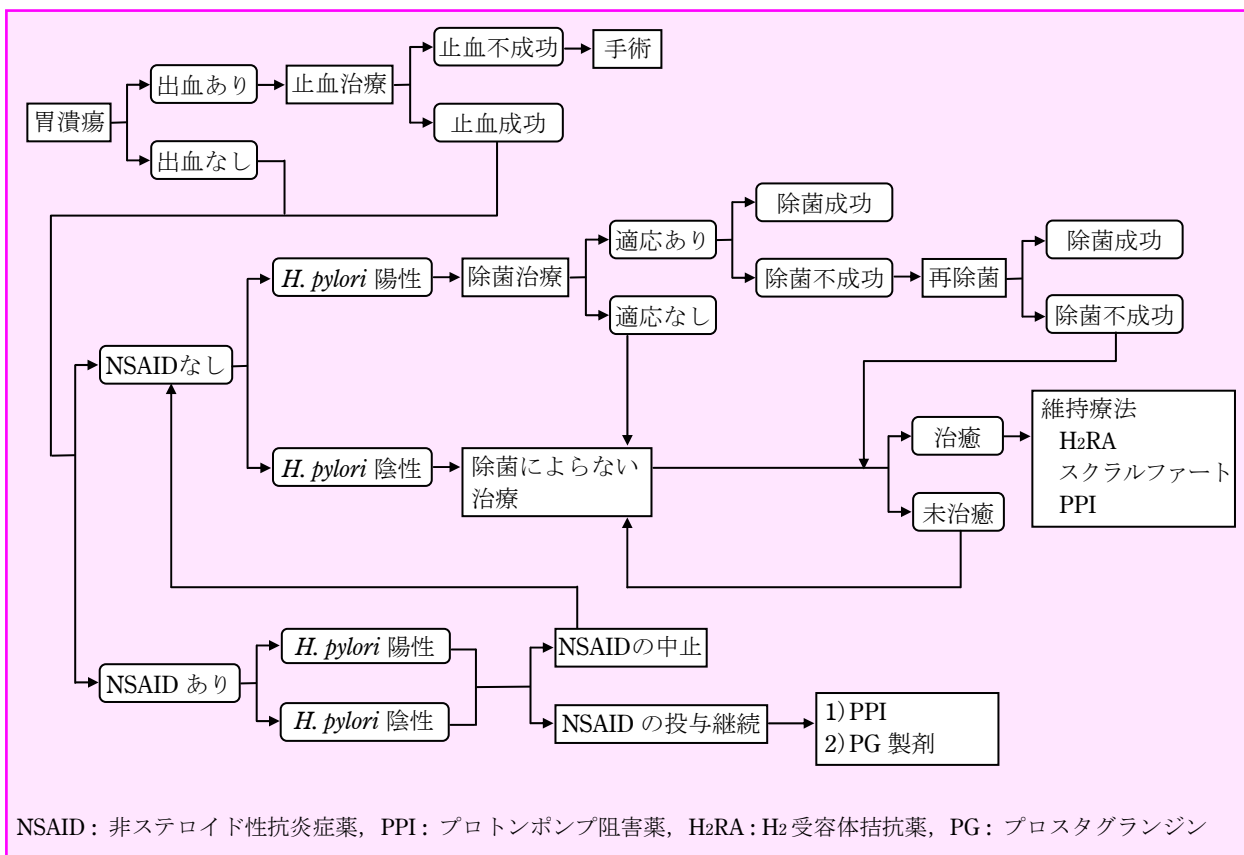
大きく転換させてきたにもかかわらず、EBMに基づいた正当な方法論によって作成された消化性潰瘍全般のガイドラインの完成が待たれていたが、今回前述のごとく「EBMに基づく胃潰瘍診療ガイドライン」が刊行され、胃潰瘍診療のフローチャートが示された⁴⁾。このフローチャートによると、主要な診療の流れとして、まず第一に胃潰瘍の出血の有無、次に主な病因である*H. pylori*菌陽陰性とNSAIDs内服の有無を目安に、治療選択を推奨する方法がとられている。

■わが国初の胃潰瘍診療ガイドライン (図1)

H. pylori 除菌療法がこれまでの潰瘍診療の概念を大

■確定診断に要する検査 (図2)

診断および病態把握のために実際の診療では、全身状態の把握、問診や診察が非常に大切である。消化性潰瘍患者では、腹痛、悪心・嘔吐、吐血・下血など多彩な症状がみられるが、なかでも特に、心窩部痛に代表される腹痛の種類、性状や程度などを問診によりの確に把握する。診察にあたっては、圧痛、筋性防御などの身体的所見ばかりではなく、バイタルサインや貧



NSAID：非ステロイド性抗炎症薬，PPI：プロトンポンプ阻害薬，H₂RA：H₂受容体拮抗薬，PG：プロスタグランジン

図1 胃潰瘍診療のフローチャート(案)

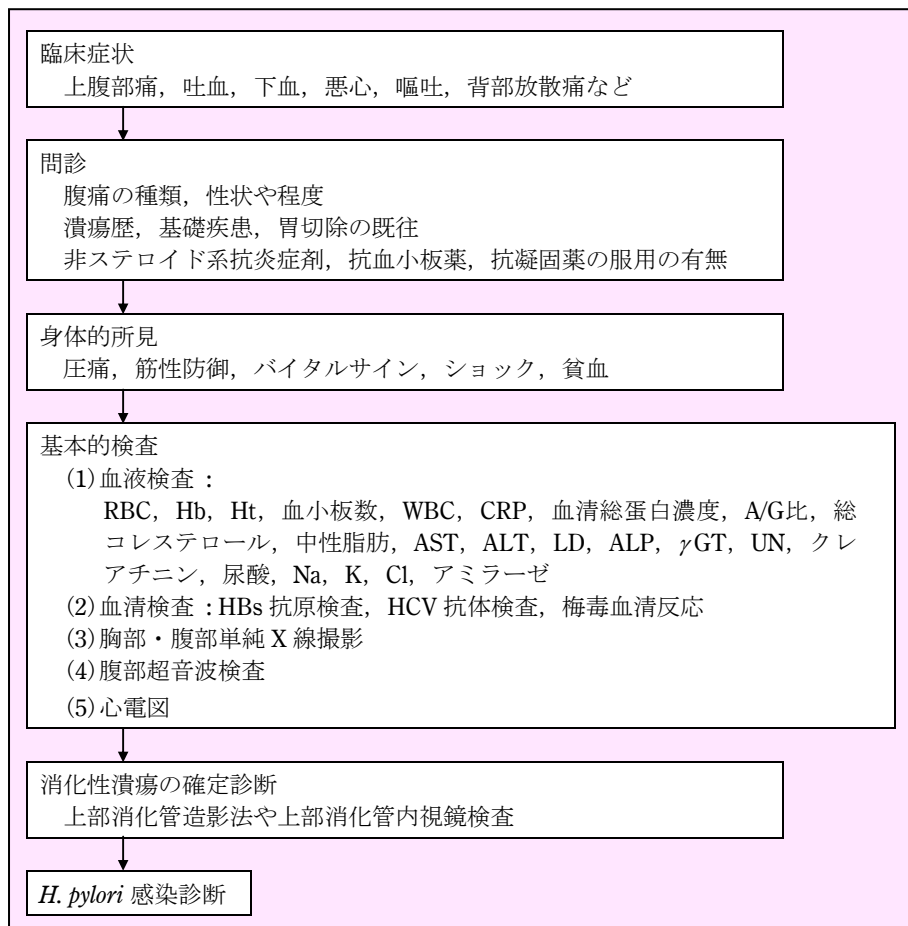


図2 消化性潰瘍が疑われたときの検査のフローチャート

血などの全身症状の把握も決して怠ってはならない。潰瘍歴、基礎疾患、胃切除の既往、非ステロイド系抗炎症剤、抗血小板薬、抗凝固薬の服用の有無などは消化性潰瘍の診断や内視鏡検査時の生検実施の可否に大変重要である。

消化性潰瘍の確定診断は上部消化管造影法や上部消化管内視鏡検査であるが、最近は入院適応が考慮されるような病態では緊急上部消化管内視鏡検査を行い、診断とともに必要があれば内視鏡下での治療も同時に施行することが多い。

専門医にコンサルテーションするポイント

上部消化管造影法で診断のついた胃潰瘍でも良性・悪性の鑑別は組織検査のできる内視鏡を必ず施行し最終診断をする。最近では内視鏡がスクリーニングとして用いられることが多くなり、生検による胃癌との鑑別もルーチン化している。Borrmann 2型やIII型早期胃癌では良性潰瘍との鑑別は必要であり、胃潰瘍では全例辺縁を生検することが望ましい。出血性潰瘍でも止血後必ず再検時に生検を行う。

表1 入院適応のポイント

緊急入院の適応 出血性消化性潰瘍 穿孔
相対的な入院適応 狭窄 難治性潰瘍 巨大潰瘍 疼痛、悪心・嘔吐などの症状の激しい時 食事摂取不能時

入院適応のポイント(表1)

臨床的重症度からは、消化性潰瘍の合併症の出血や穿孔は緊急入院の適応であり、速やかな判断による治療法の選択が必要である。そのほか、狭窄や難治性潰瘍、巨大潰瘍による疼痛、悪心・嘔吐などの症状の激しい時や食事摂取不能時は、相対的な入院適応となる。

病態把握や鑑別診断に要する検査

来院時の消化性潰瘍の症状は、上腹部痛、吐血、下血、悪心、嘔吐、背部放散痛など多彩な症状がみられるが、これらの症状を有する他の疾患との鑑別が必要

となる。吐下血に際してはショックの有無、出血量、貧血の状態、重症度の把握が必須である。病態把握や鑑別診断に要する検査としては、基本的検査のうち末梢血検査、臨床化学検査、血清検査、血液凝固検査、胸部・腹部単純X線撮影、腹部超音波検査が必要である。これらの検査を重症度に応じて組み合わせることが必要である。入院適応の消化性潰瘍の退院時までの検査を表2に示す。

1) 末梢血検査

ヘモグロビン(Hb)、ヘマトクリット(Ht)、赤血球数、とくにHbの減少から貧血の有無や程度を知る。急性出血時には、血液が濃縮されておりHbが1~2g/dl高く表示されることに注意を要する。血液型および不規則抗体も輸血の準備に必要である。消化性潰瘍に関連する血液疾患の鑑別にも利用できる。

2) 臨床化学検査

AST, ALT, ALP, γ GTなどの肝機能検査や尿素窒素、クレアチニンなどの腎機能検査は肝疾患や尿毒症などのように消化性潰瘍と関連のある基礎疾患の把握として必要である。膵疾患のアミラーゼや心筋梗塞のLD, CKは鑑別疾患に利用できる。Hbに加えて、血清総蛋白濃度(TP)、アルブミン/グロブリン(A/G)比、総コレステロール(TC)から、一般状態の把握を推定する。低色素性貧血と血清鉄の低下は慢性の鉄欠乏性貧

血が診断でき、鉄剤の投与を考慮する。ショック時には血清電解質の把握も大切である。

3) 糞便検査(便ヒトヘモグロビン検査)

便潜血検査は明らかな出血の無い時に有効である。

4) 血清検査

HBs抗原検査, HCV抗体検査, 梅毒血清反応の感染症検査は、緊急時以外の内視鏡検査に必要である。

5) 血液凝固検査

通常は出血傾向や抗凝固薬服用等の問診でチェックできるが、大量出血の重症例においては必要となる。

6) 胸部・腹部単純X線撮影

胸部・腹部単純X線により、穿孔、胆石、腹水、イレウスなどの情報を得る。

7) 腹部超音波検査

急性腹症を含めた他疾患(胆石、胆嚢炎、膵炎、腹部大動脈瘤など)の除外診断としての意義は大きい。

8) 心電図

心窩部痛や嘔気などを主訴とする狭心症や心筋梗塞の鑑別に必要である。

■ *H. pylori* の感染診断⁵⁾

胃十二指腸潰瘍の診断がなされれば、*H. pylori* の感染診断が必要となる。*H. pylori* 感染診断の特徴は以下にまとめられる。

表2 入院時から退院時までに施行すべき検査

<p>1. 確定診断に要する検査 上部消化管内視鏡検査</p> <p>2. 病態把握や鑑別診断に要する検査 (1) 血液検査： 1) RBC, Hb, Ht, 赤血球恒数, 血小板数, WBC 2) CRP 3) 血清総蛋白濃度, A/G比, 総コレステロール, 中性脂肪, AST, ALT, LD, ALP, γGT, UN, クレアチニン, 尿酸, Na, K, Cl, アミラーゼ 4) 血液型, 不規則抗体 (2) 糞便検査：潜血(便ヘモグロビン) (3) 血清検査：HBs抗原検査, HCV抗体検査, 梅毒血清反応 (4) 血液凝固検査：出血時間, APTT, PT, フィブリノゲン (5) 胸部・腹部単純X線撮影 (6) 腹部超音波検査 (7) 心電図</p> <p>3. フォローアップに最低限必要な検査 (1) 上部消化管内視鏡検査 (2) 血液検査：RBC, Hb, 血清総蛋白濃度, AST, ALT, LD, ALP, γGT, UN, クレアチニン, 尿酸, Na, K, Cl</p> <p>4. 退院までに施行すべき検査 (1) 上部消化管内視鏡検査(生検を含む) (2) 血液検査：RBC, Hb, 血清フェリチン (3) <i>H. pylori</i> 感染診断</p>
--

- ①用いる検体や診断方法が多種多様である。
- ②単独で gold standard となる検査法がない。
- ③除菌判定は一定期間あけて慎重に行う。

日本ヘリコバクター学会の *H. pylori* 感染の診断と治療のガイドラインの抜粋を表3に示す。侵襲的検査法には迅速ウレアーゼ試験、鏡検法、培養法などがあり、幽門前提部と胃体部大弯側の2カ所からの生検材料を得ることが推奨されている。非侵襲的診断法として、血液・尿・唾液中 *H. pylori* 抗体測定、尿素呼気試験、糞便中抗原測定などがあげられる。今回、*H. pylori* 感染の診断方法として保険適用された検査法は鏡検法、培養法、迅速ウレアーゼ試験、血中・尿中抗体測定法、尿素呼気試験のみであるが、複数の検査法を用いれば精度はより高くなる。それぞれの検査法の長所と問題点を示すが、検査の特徴を熟知し除菌判定に慎重であれば、各施設の利用しやすい方法を用いて判定して良いと思われる(表4)⁴⁾。最近では *H. pylori* 感染胃粘膜の特徴(胃底腺粘膜のびまん性発赤、点状発赤、胃体部ひだの腫大など)を捉

え、内視鏡的診断の試みもなされている。

■経過観察に要する検査(表5)

1)内視鏡的な潰瘍の治癒判定⁵⁾⁶⁾

内視鏡的な潰瘍の治癒判定には崎田・三輪の病期分類がよく用いられている(表6)。S2 stageで治癒した潰瘍は再発しにくい。

2)除菌治療後の *H. pylori* 感染診断²⁾³⁾

除菌判定は表3のガイドラインによれば、迅速ウレアーゼ試験、鏡検法、培養法、尿素呼気試験、抗体測定のいずれかを用いて行われる。治療薬中止後4週以降に行い、尿素呼気試験が望ましいとされている。陰性化診断の精度を上げるには、治療中止後6ヵ月から12ヵ月の除菌判定を追加して行うことが望まれる。また10%の除菌失敗例における再除菌の薬剤選択には、服薬コンプライアンスの問診とともに、耐性菌の存在を念頭に感受性検査が必要であろう。

表3 *H. pylori* 感染の診断と治療のガイドライン(抜粋)

[*H. pylori* 除菌治療の適応疾患]

- A : *H. pylori* 除菌治療が勧められる疾患
胃潰瘍, 十二指腸潰瘍
- B : 専門施設での *H. pylori* 除菌治療が勧められる疾患
低悪性度胃 MALT リンパ腫
- C : *H. pylori* 除菌治療の意義が検討中の疾患
胃癌に対する内視鏡的粘膜切除術後胃および胃癌術後残胃
過形成性ポリープ 慢性萎縮性胃炎 non-ulcerdyspepsia (NUD)

[*H. pylori* 感染診断と除菌判定]

H. pylori の感染診断は除菌治療を前提として行われるべきである。したがって、*H. pylori* 感染診断を除菌前の診断と除菌判定とに分けて述べる。

1. 除菌前の *H. pylori* 感染診断
 - (1) *H. pylori* 感染の診断にあたっては、以下の検査法のいずれかを用いる(複数であればさらに精度が高くなる)。それぞれの検査法には長所や短所があるので、その特徴を理解した上で選択する。
 - (2) 検査法
 - 内視鏡による生検組織を必要とする検査法
 - ①迅速ウレアーゼ試験, ②鏡検法, ③培養法
 - 内視鏡による生検組織を必要としない検査法
 - ①抗体測定, ②尿素呼気試験
2. 除菌治療後の *H. pylori* 感染診断(除菌判定)
 - (1) 除菌判定は、以下の検査法のいずれかを用いて行われる(複数であればさらに精度が高くなる)。
 - (2) 検査法
 - 内視鏡による生検組織を必要とする検査法
 - ①迅速ウレアーゼ試験, ②鏡検法, ③培養法
 - 内視鏡による生検組織を必要としない検査法
 - ①尿素呼気試験, ②抗体測定
 - (3) 除菌判定は治療薬中止後4週以降に行う。尿素呼気試験を含むことが望ましい。

表4 *H. pylori* 感染の診断法の特徴

	検査法	長所	問題点
侵襲的検査	迅速ウレアーゼ試験	迅速かつ簡便, 低コスト 治療開始前の迅速診断 免疫学的迅速ウレアーゼ試験の精度向上	保存性がない 除菌治療直後や薬剤による偽陰性 コンタミネーション・死菌による偽陽性
	鏡検法	保存性が高い 組織診断の同時性*	特殊染色・抗体染色 判定医により精度の相違・偽陽性
	培養法	唯一の特異性の高い直接証明法 抗菌薬の感受性試験* 菌株の保存・タイピング	判定まで5~7日 施設間の精度差
	PCR法*	高感度 遺伝学的多様性の研究	胃粘膜・粘液・胃液・唾液・歯垢・便からの診断
非侵襲的検査	尿素呼気試験	簡便で, 感度・特異度ともに高い 安全性 除菌不成功例の早期診断	口腔内雑菌による偽陽性 PPIの服用で偽陰性, コスト高 カットオフ値の設定次第で判定が異なる
	抗体測定法	疫学検査, スクリーニング 血清, 全血, 唾液, 尿(感度高い)で可能 陰性に特異度が高い	除菌直後の偽陽性 除菌判定には時間がかかる
	糞便中抗原測定法*	簡便で繰り返し検査に適する 小児の検査 安全性・スクリーニング	検体の取り扱いや除菌判定の時期が問題

表5 経過観察に要する検査

(1) 内視鏡的な潰瘍の治癒判定(上部消化管内視鏡検査) ①通常潰瘍 急性期1回, 回復期2ヵ月後1回, 治癒後1年ごと ②出血性潰瘍 急性期3~7日ごと, 回復期1~2ヵ月ごと ③ <i>H. pylori</i> 除菌 除菌前1回, 除菌後治癒後4週以降に1回 (2) 除菌治療後の <i>H. pylori</i> 感染診断 尿素呼気試験, 迅速ウレアーゼ試験, 鏡検法, 培養法, 抗体測定
--

表6 崎田・三輪の内視鏡的病期分類

活動期	A1	厚苔をつけていて周囲粘膜部が浮腫状にふくらみ, 再生上皮が全くみられない時期。
	A2	周囲の浮腫が減退し, 潰瘍縁が明確にふちどられ, 潰瘍縁においてわずかに再生上皮がでている。潰瘍縁の紅量や潰瘍底に純白の苔がみられることが多い。潰瘍縁まで粘膜ひだの集中を追い得るようになった時期。
治癒期	H1	白苔は薄くなりはじめ再生上皮が潰瘍内へせり出している。辺縁部から潰瘍底への粘膜の傾斜は緩やかになる。潰瘍としての粘膜欠損は明らかで潰瘍縁の線は明確にふちどられている時期。
	H2	H1がさらに縮小し潰瘍のほとんどが再生上皮で覆われているが, わずかに白苔が残っている時期。
瘢痕期	S1	白苔が消失し潰瘍の表面が再生上皮で覆われ粘膜の発赤が強い時期 (red scar)。
	S2	発赤が消失し周囲の粘膜と同様か, いくぶん白色気味になった時期 (white scar)。

参考文献

- Helicobacter pylori infection. The Maastricht Consensus Report. Gut 41 : 8~13, 1997
- 1) The European Helicobacter pylori Study Group : Current European concepts in the management of
- 2) 日本ヘリコバクター学会ガイドライン作成委員会 : *H. pylori* 感染の診断と治療のガイドライン. 日本ヘリコ

- バクター学会誌 2(suppl): 1～12, 2000
- 3) 科学的根拠(evidence)に基づく胃潰瘍診療ガイドラインの策定に関する研究班編：EBMに基づく胃潰瘍診療ガイドライン. じほう, 2003
- 4) 同上：p56, p77, p83, p89
- 5) 加藤元嗣, 他：新しい *Helicobacter pylori* 診断法とその位置付け. 内科 89(3): 442～446, 2002
- 6) 崎田隆夫, 他：悪性潰瘍の内視鏡診断－早期診断のために－. 日消誌：984～989, 1970
- (平成 15 年 9 月脱稿)